


Percutaneous Nephrolithotomy (PCNL)



NARAPORN PUTAWONG
MAHARAJNAKORN CHIANGMAI HOSPITAL



Percutaneous Nephrolithotomy (PCNL)

หมายถึง การผ่าตัดรักษานิ่วในไตโดย
การส่องกล้องผ่านรูผิวหนังบริเวณเอว



PCNL set up

Team

Patient selection

Operator

Instrument

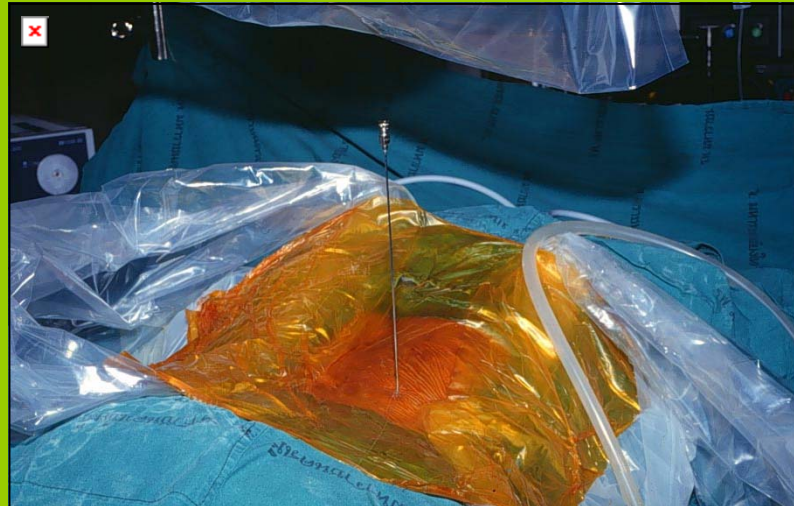


Stepping for PCNL

- Access
- Tract Dilatations
- Nephroscopy with stone disintegration
- Drainage

Access

- Lithotomy position for ureteral catheter
- Prone position for Needle
- Guide wire
- Fluoroscopy



Tract dilatation

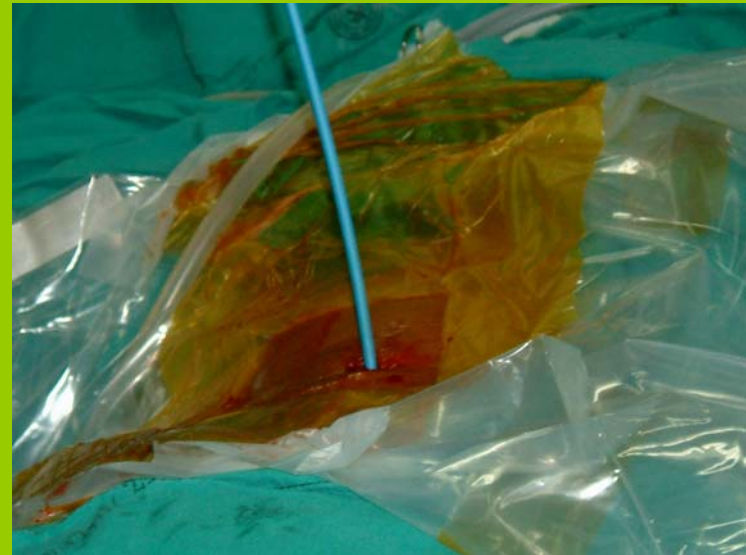- Dilators

 - Amplatz mental telescoping

 - Fascial Dilators

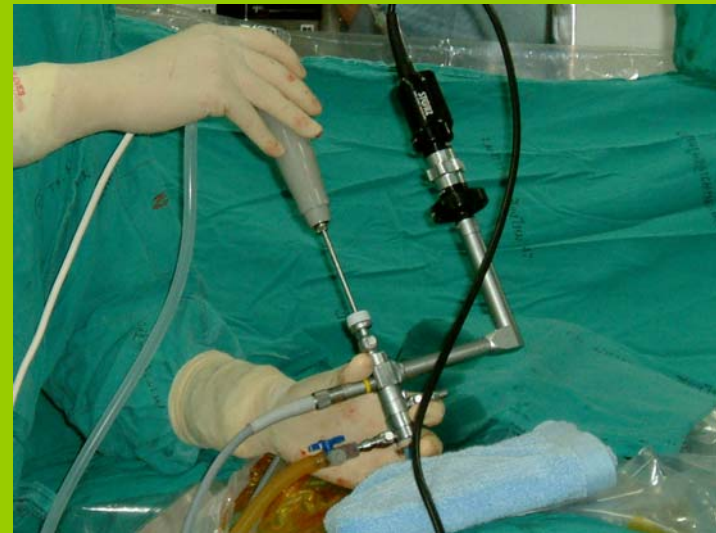 - Balloon Dilators

- Fluoroscopy



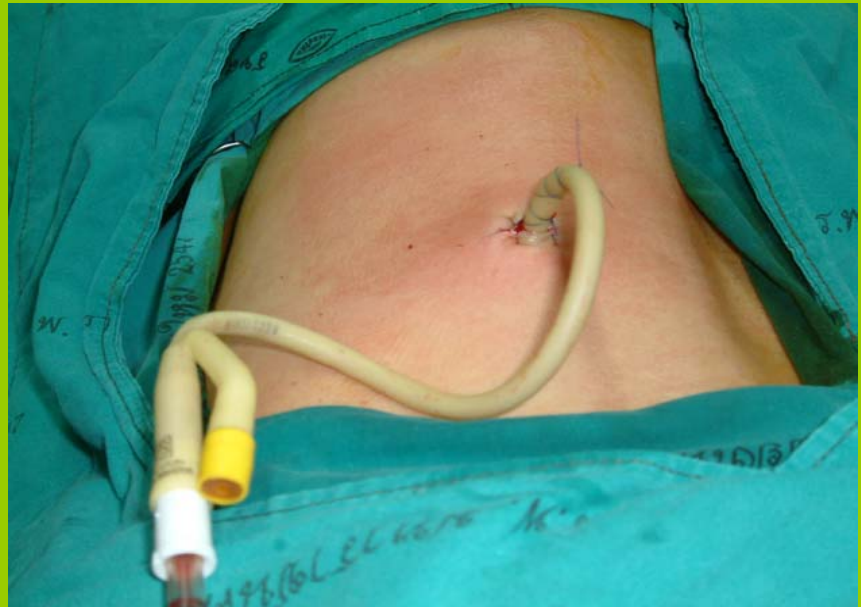Nephroscopy with stone disintegration

- Nephroscopy
- grasping forceps
- Ultrasonic lithotripsy
- Lithoclast



Drainage

- Foley' s catheter
- Urine bag





การดูแลก่อนผ่าตัด

- เตรียมผู้ป่วย

ประวัติส่วนตัว ใบนินยอม การแพ้ยา

สภาพร่างกาย การทำความสะอาด

จิตใจและอารมณ์ ให้คำแนะนำ

- เตรียมอุปกรณ์ ผลการตรวจทางห้องปฏิบัติการ

- การให้ยาระงับความรู้สึก



อุปกรณ์ที่ผู้ป่วยต้องเตรียมมา

- Foley 's catheter No. 16 , No. 20
- Urine bag x 2
- Guide wire x 2
- Ureteral catheter 6 Fr. X 1
- Steridrap
- Telebrix
- Syringe 20 cc, 10 cc , set IV
- three-way



อุปกรณ์ที่ต้องเตรียมในห้องผ่าตัด

- เตียงผ่าตัด เครื่อง **suction**
- กรวยแก้ว
- เครื่อง **Fluoroscope**
- เครื่องวัดชีพจร
- เครื่องกรอנית
- **Donough ring x2**
- หมอนยาว **x2** , หมอนรองปลายเท้า



อุปกรณ์ที่ต้องเตรียมในห้องผ่าตัด

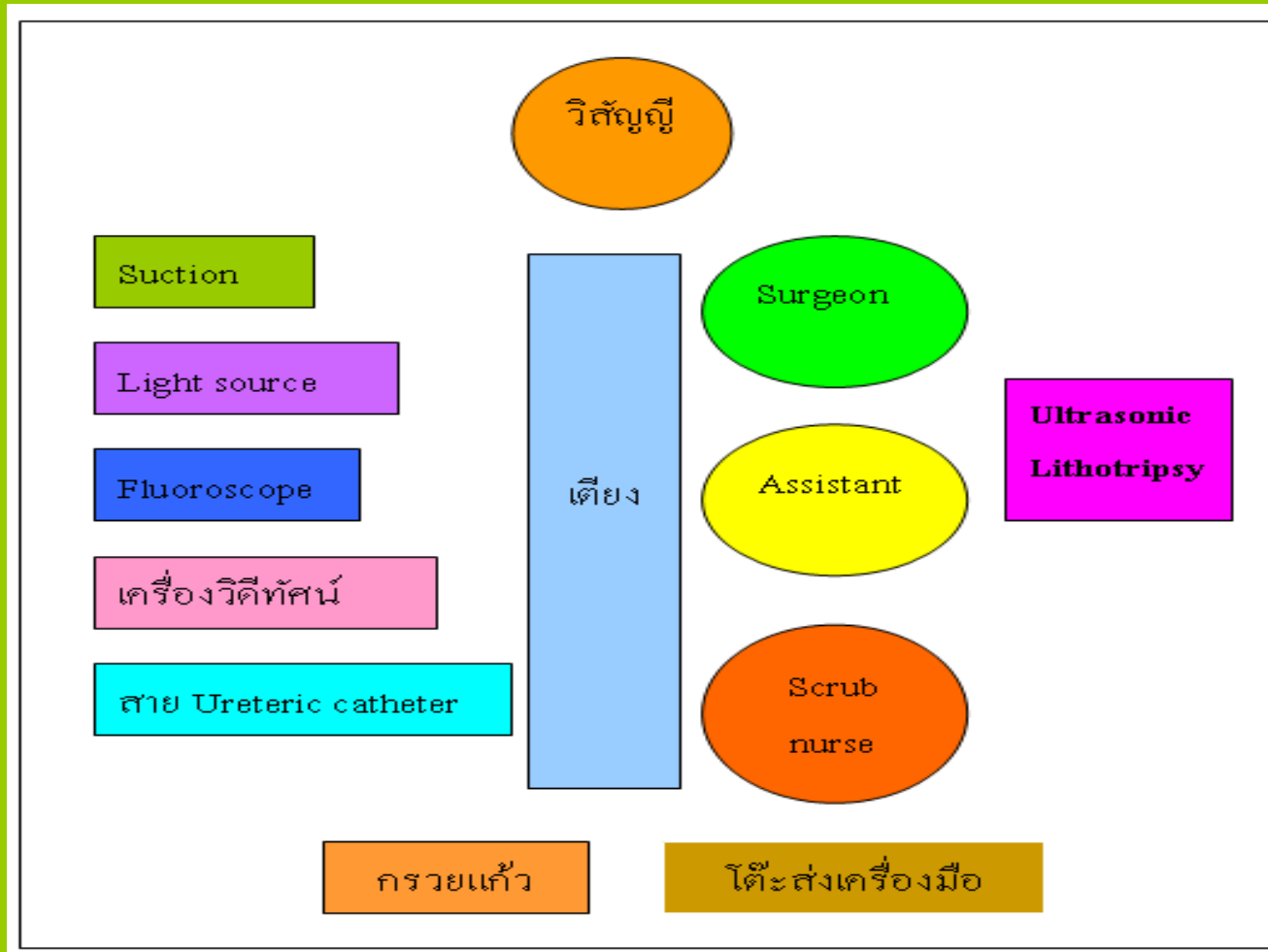
- Set PCNL
- Syringe irrigate
- ชามรูปไต
- Prep skin
- ถุงคลุม flu
- มีด No.11 และ nylon 3/0
- อุปกรณ์ส่อง scope



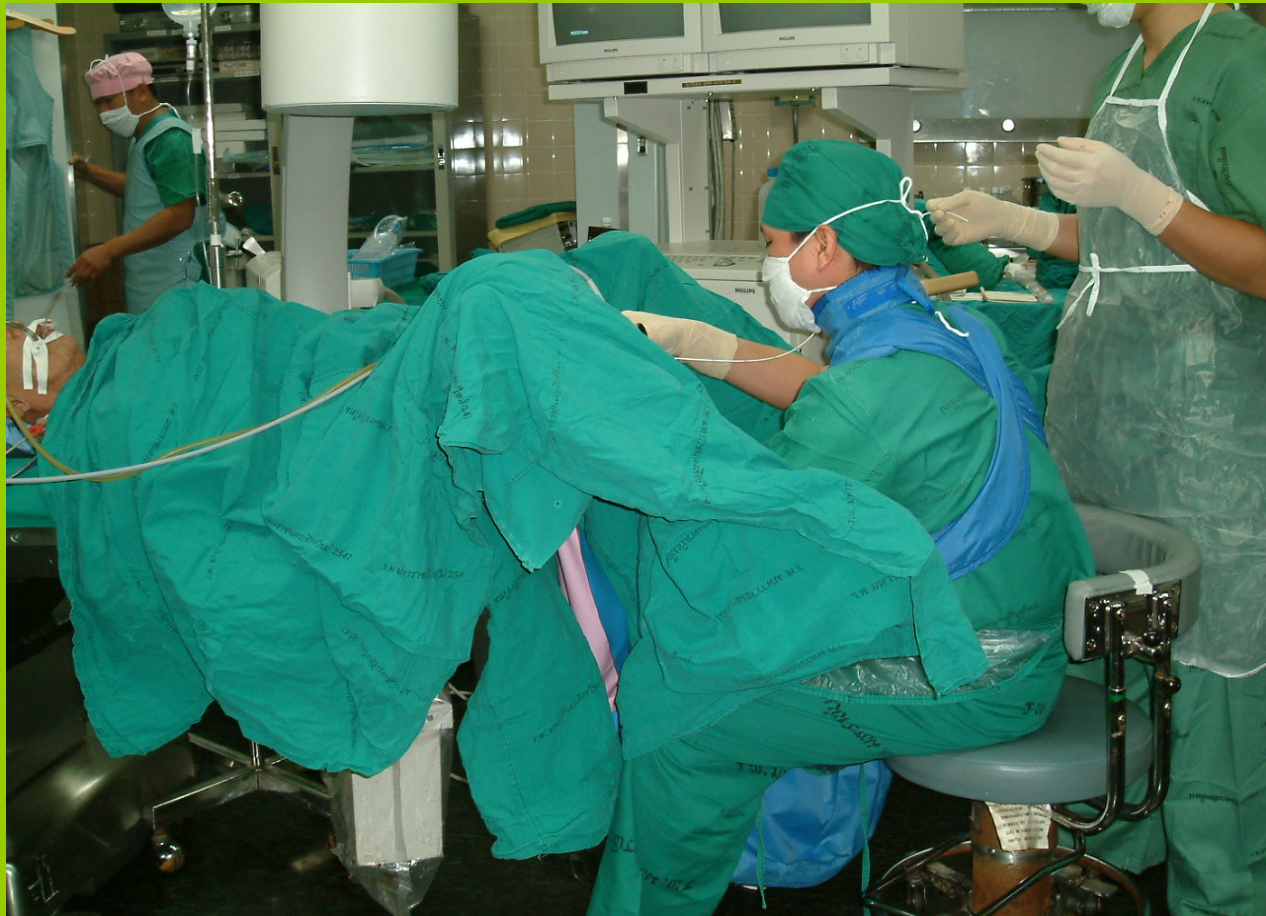การดูแลระยะผ่าตัด

- การจัดวางตำแหน่งการยีน
- การจัดทำ
- การเตรียมเครื่องมือและส่งเครื่องมือ

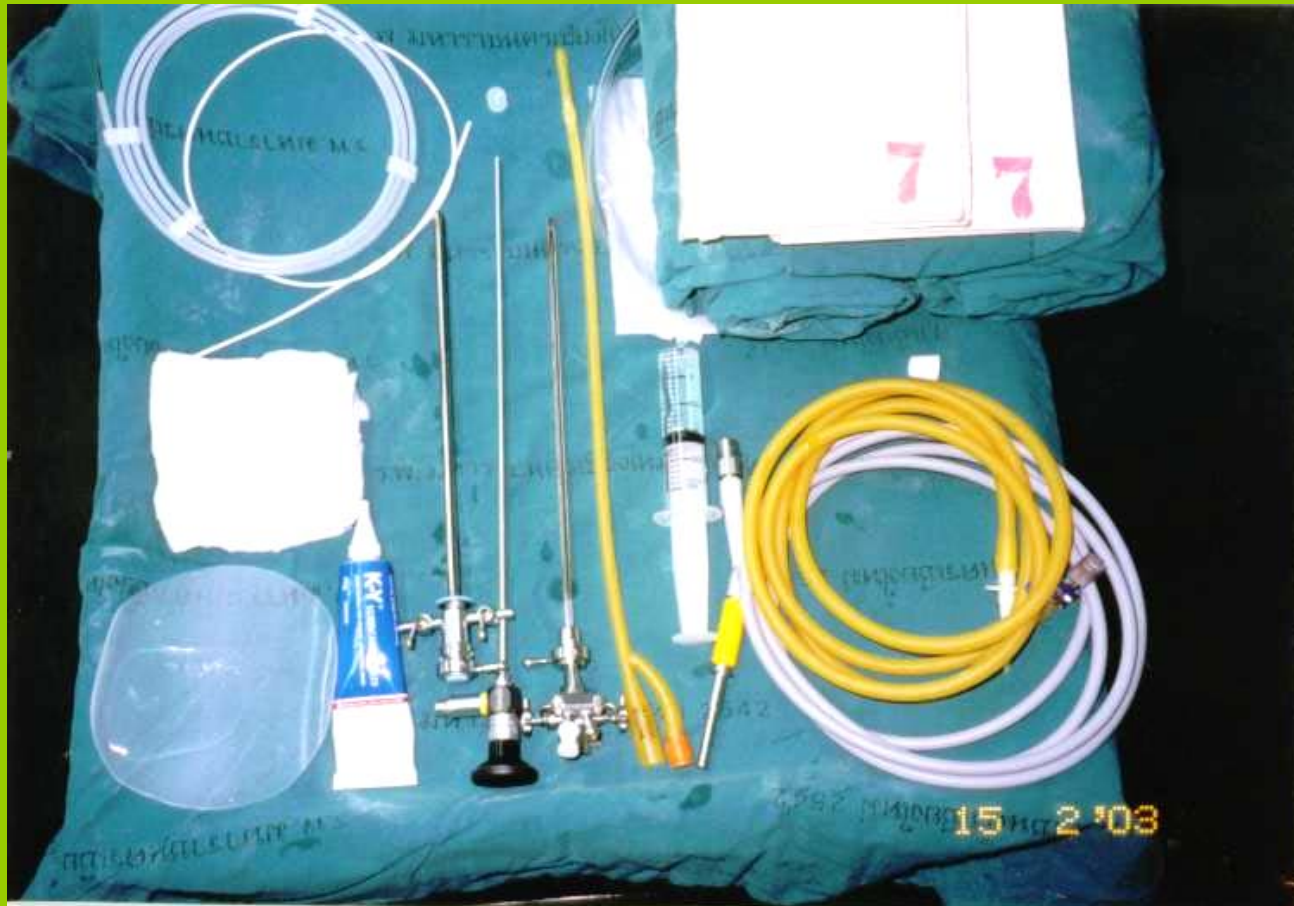การจัดวางตำแหน่งการยืน Rt. PCNL



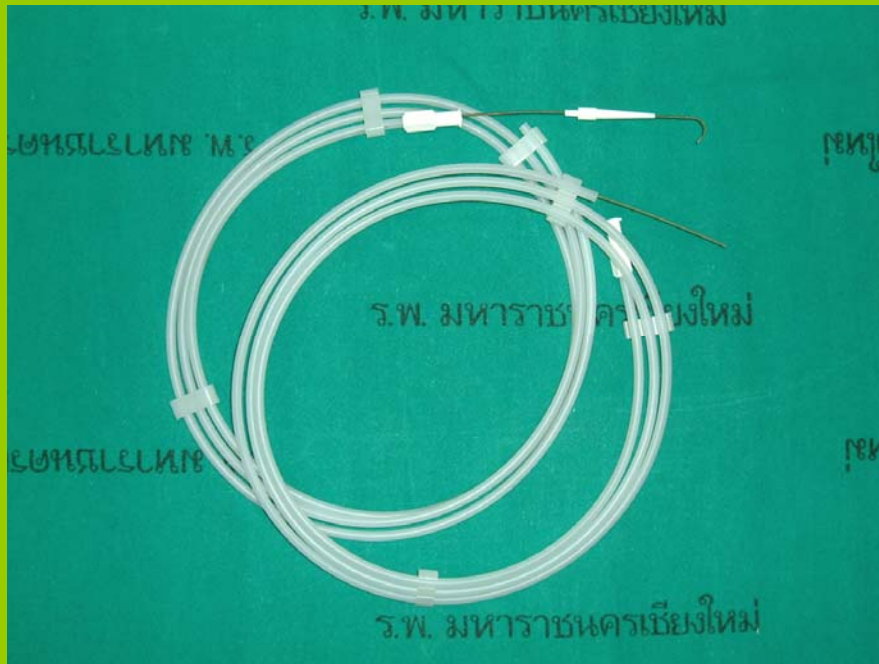
Lithotomy Position




Equipment for cystoscopy



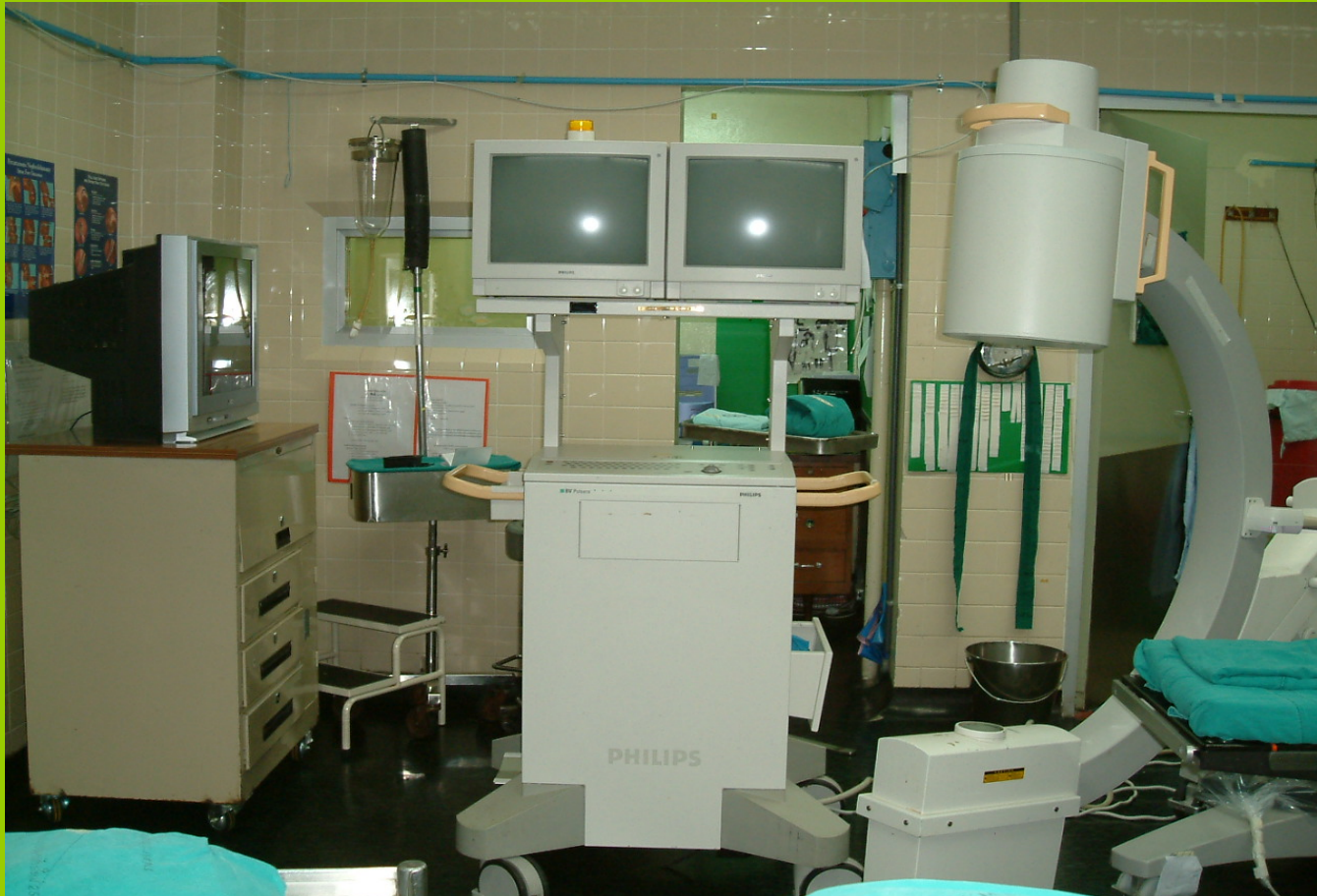Guide wire



Ureteric catheter



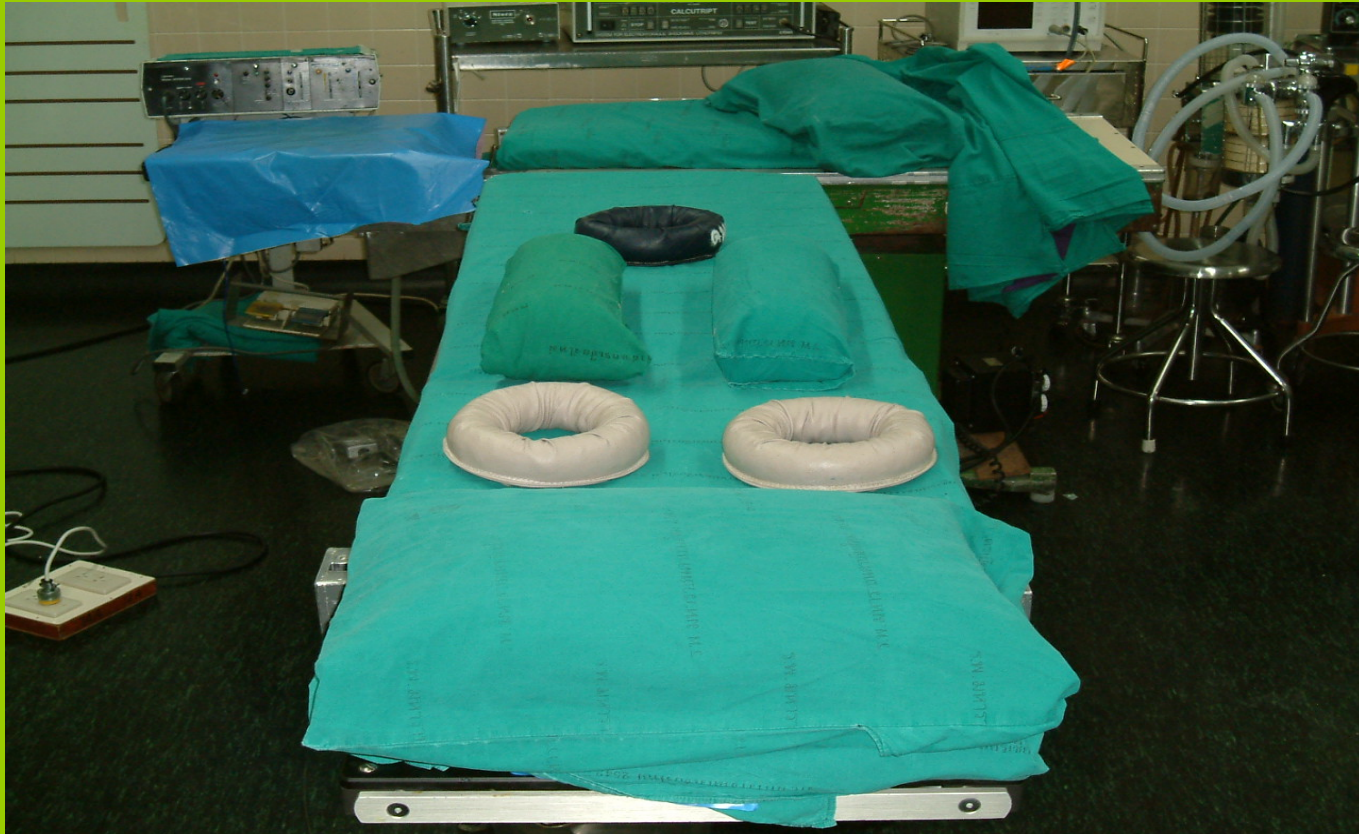Equipment for Fluoroscopy



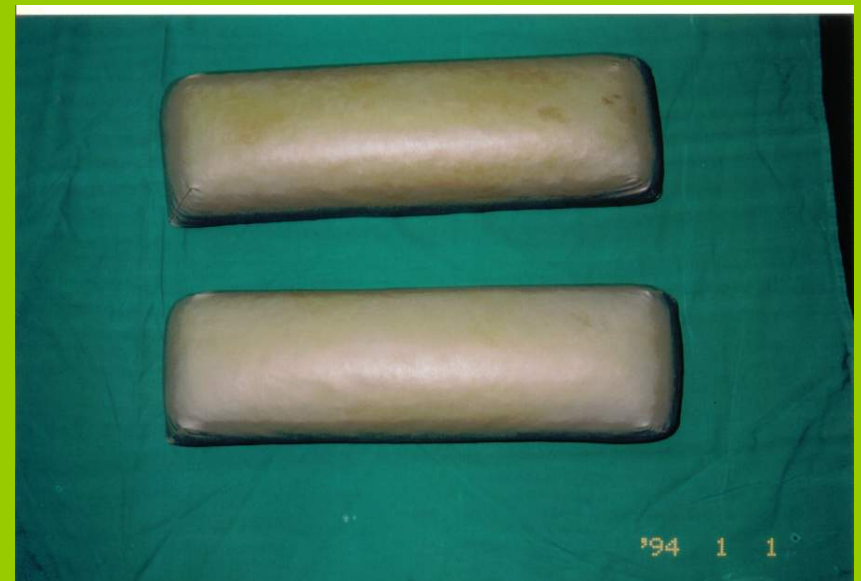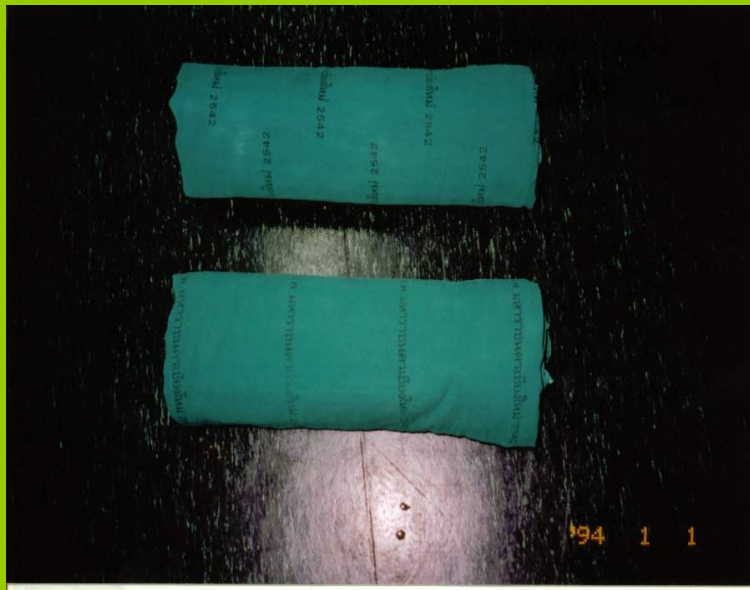
Equipment for prone position



Equipment for prone position



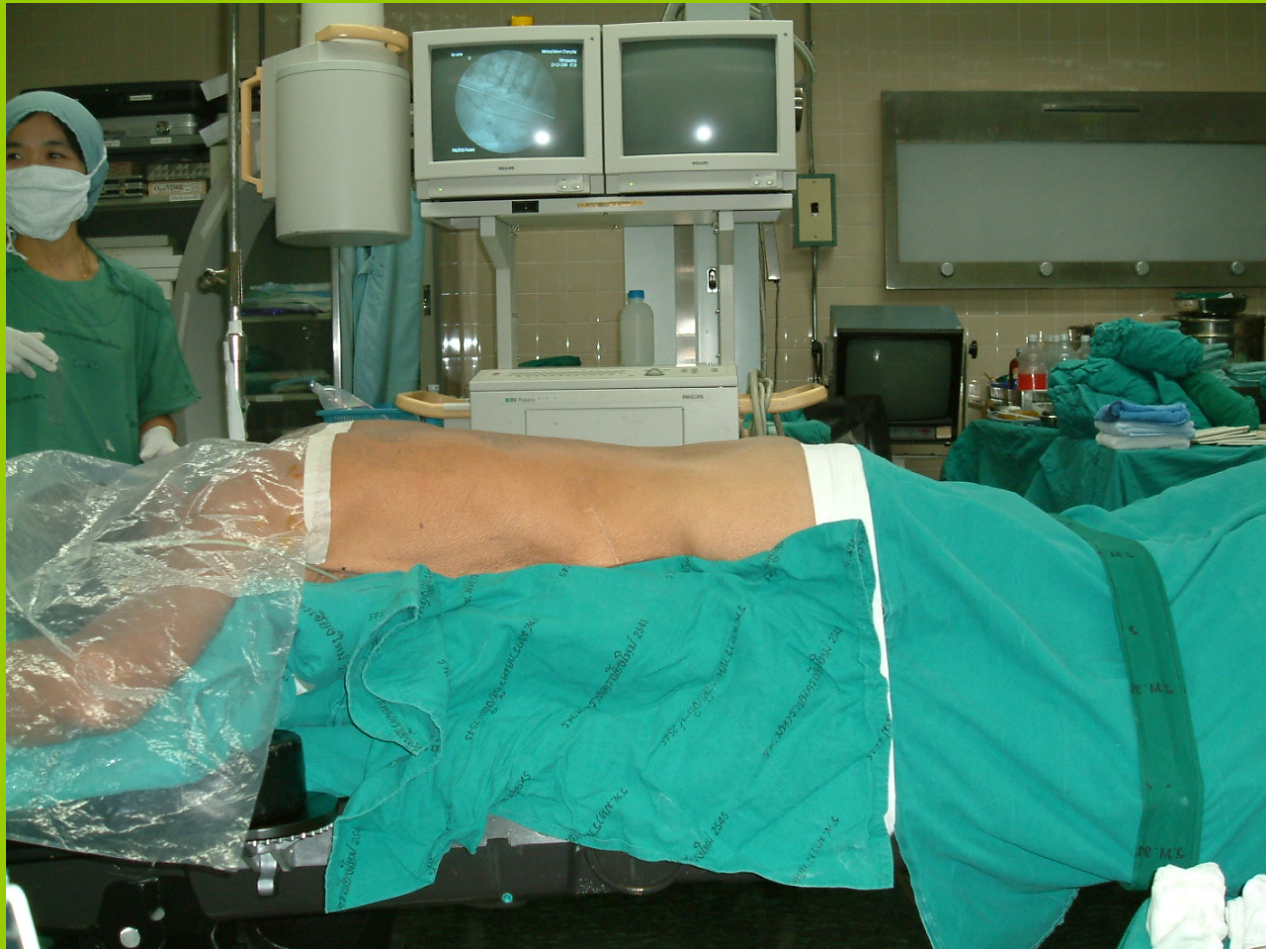Equipment for prone position



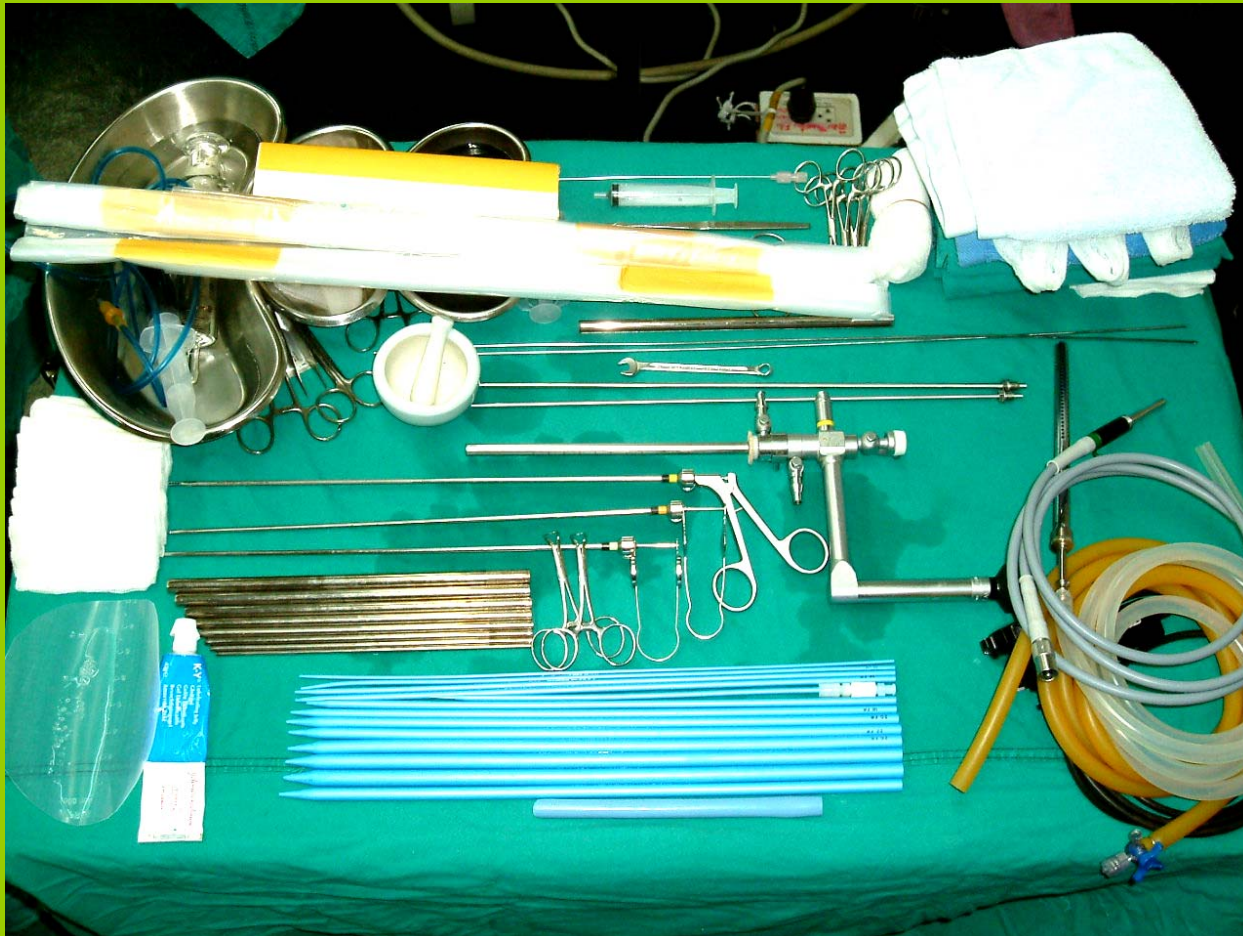
Safety strap



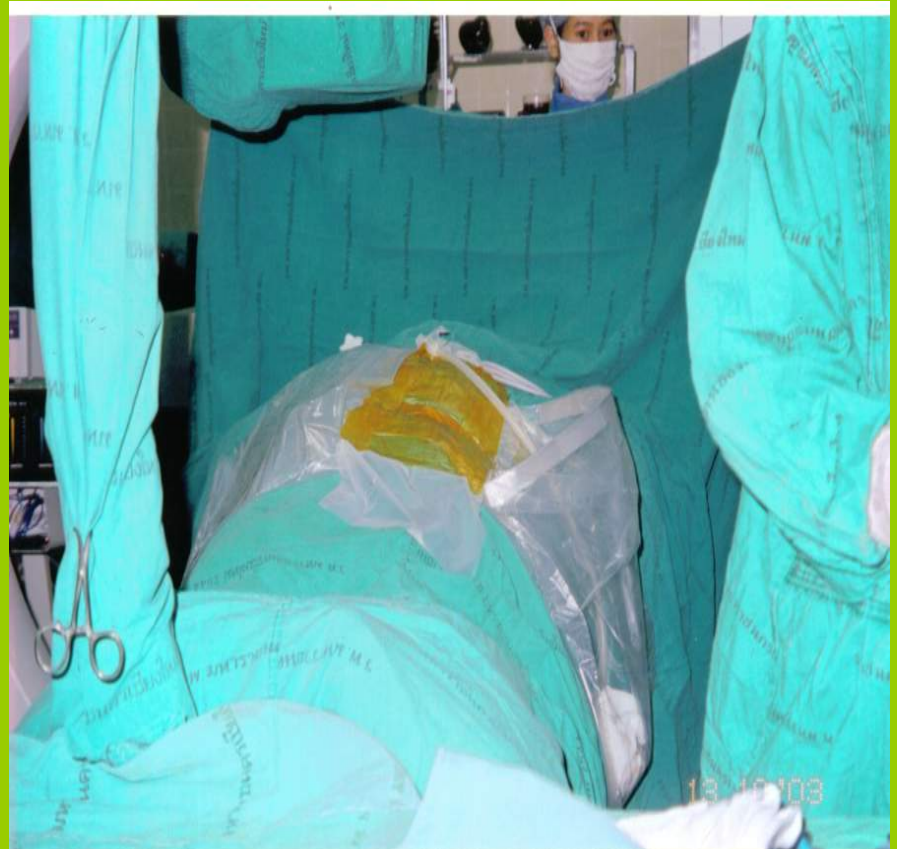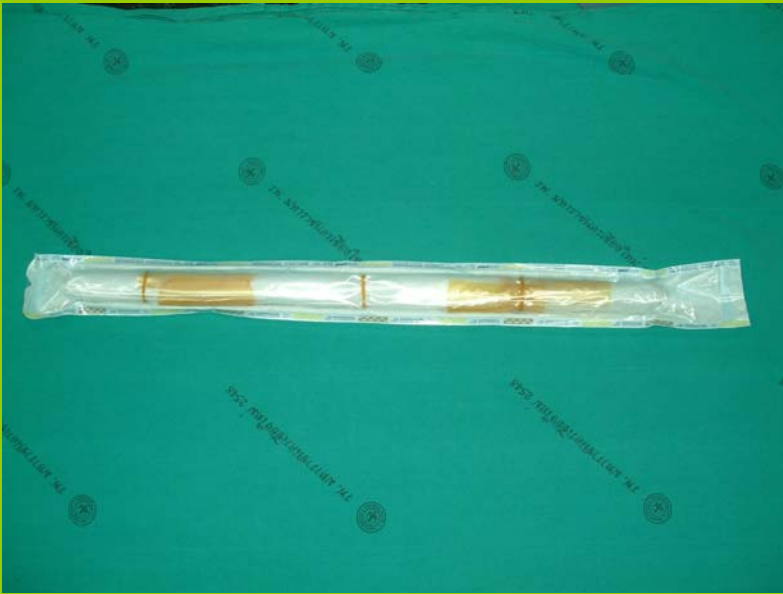Prone Position



Equipment for PCNL

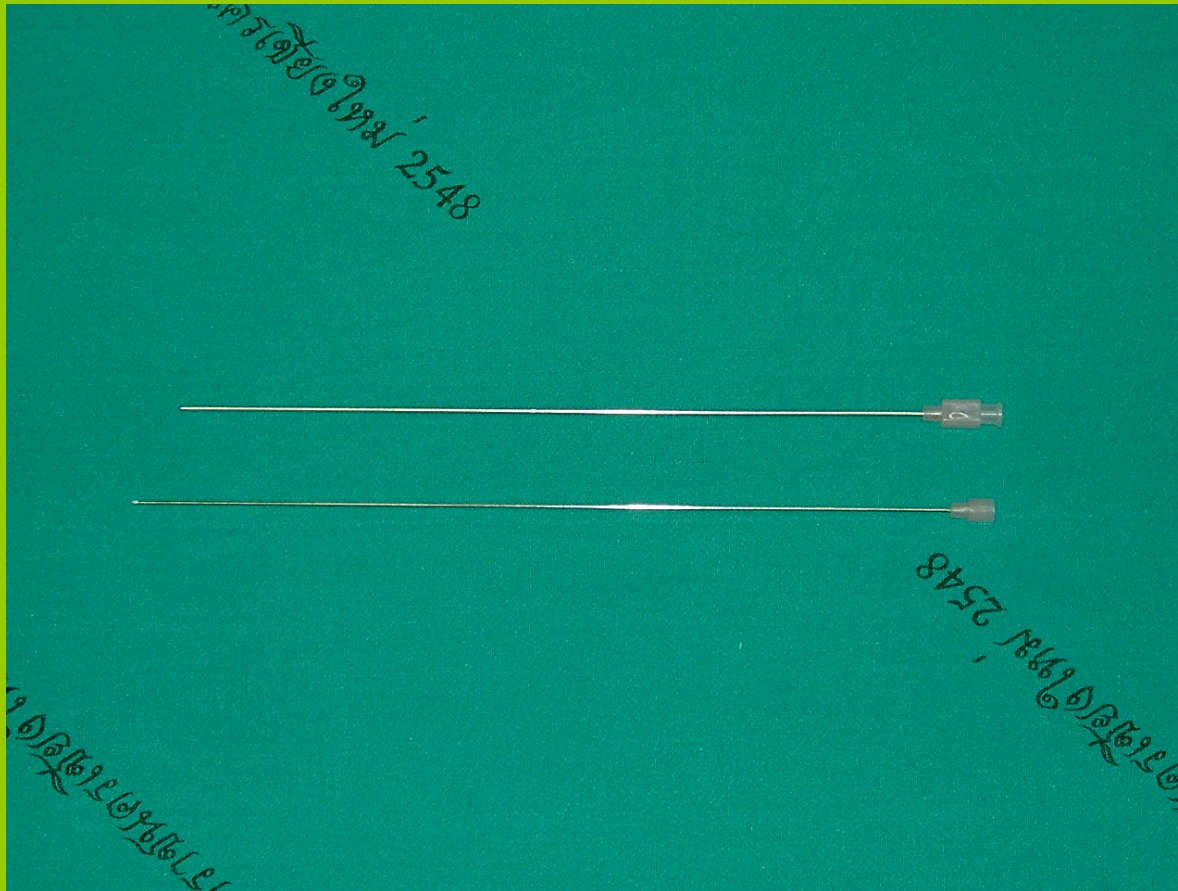


??????

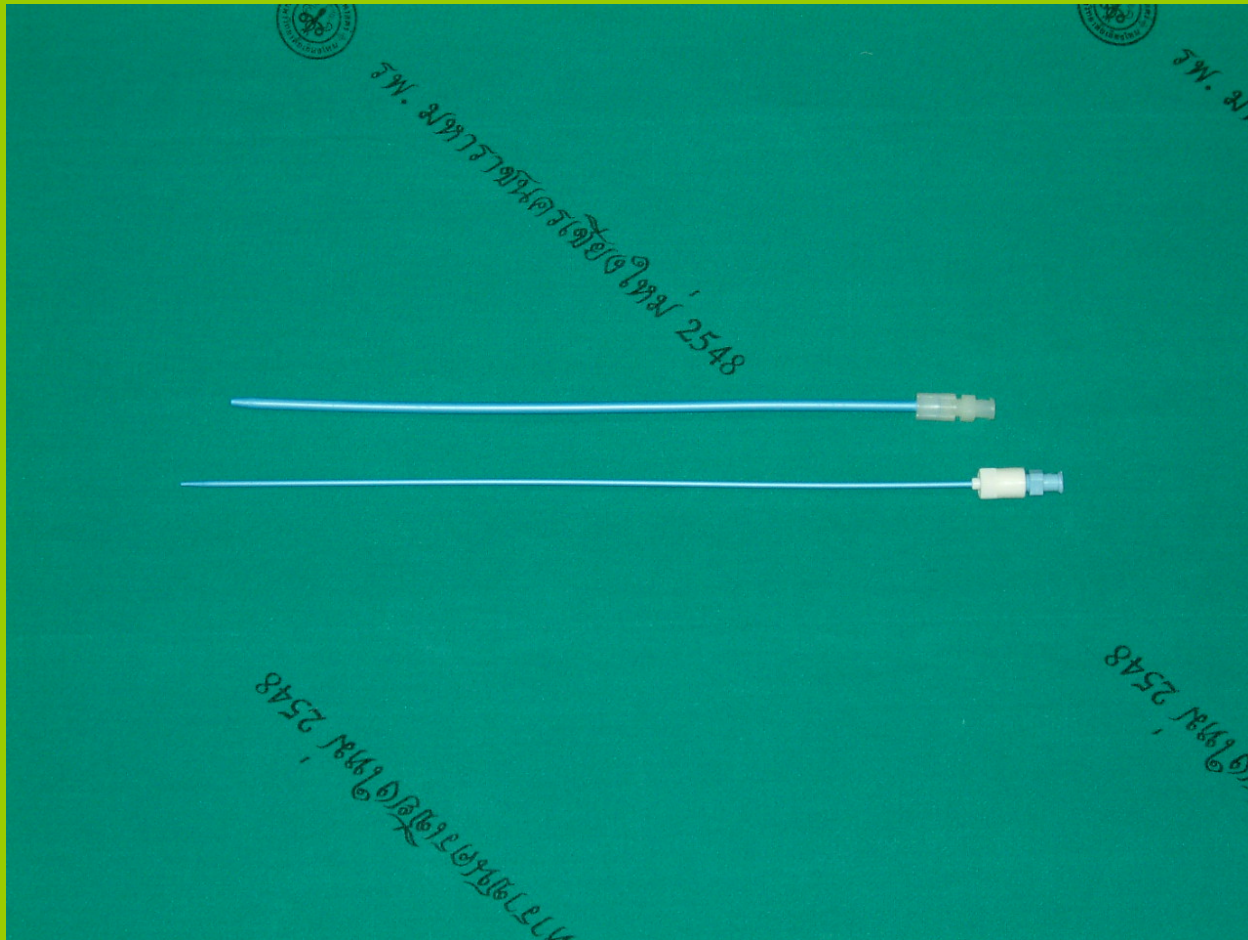




Needle



Safety guide wire






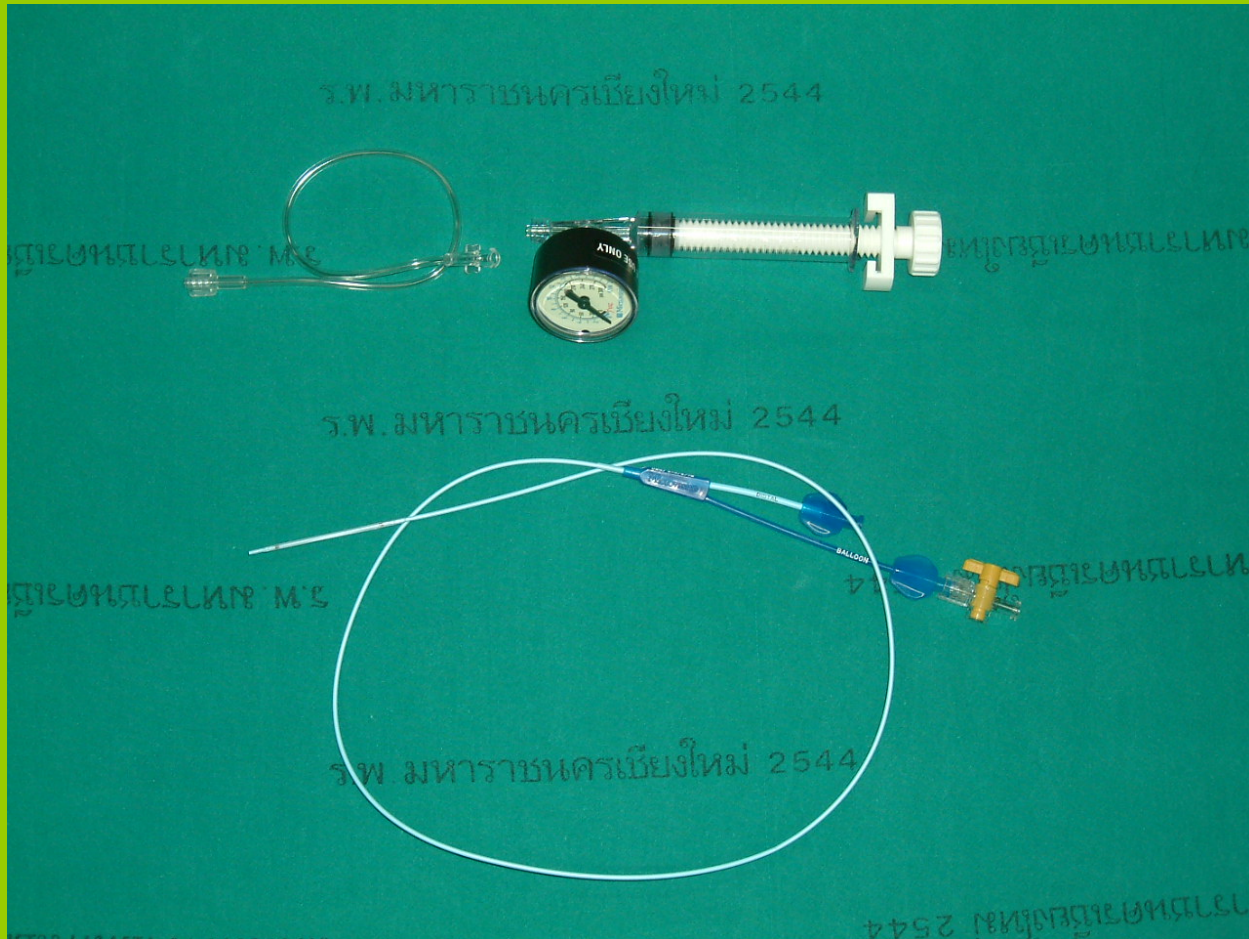
Amplatz mental telescoping




Fascia dilators



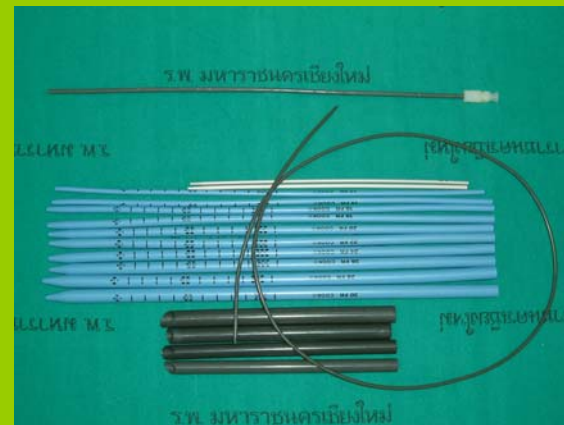
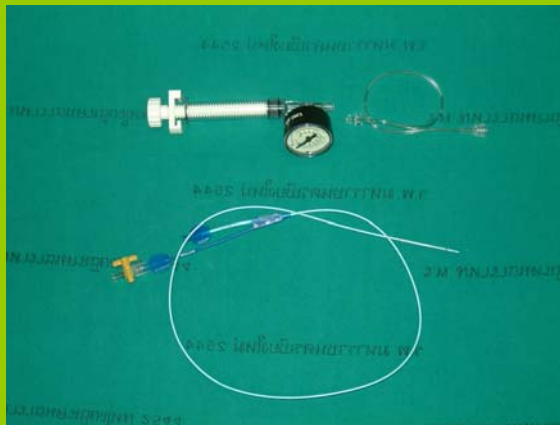
Balloon dilators



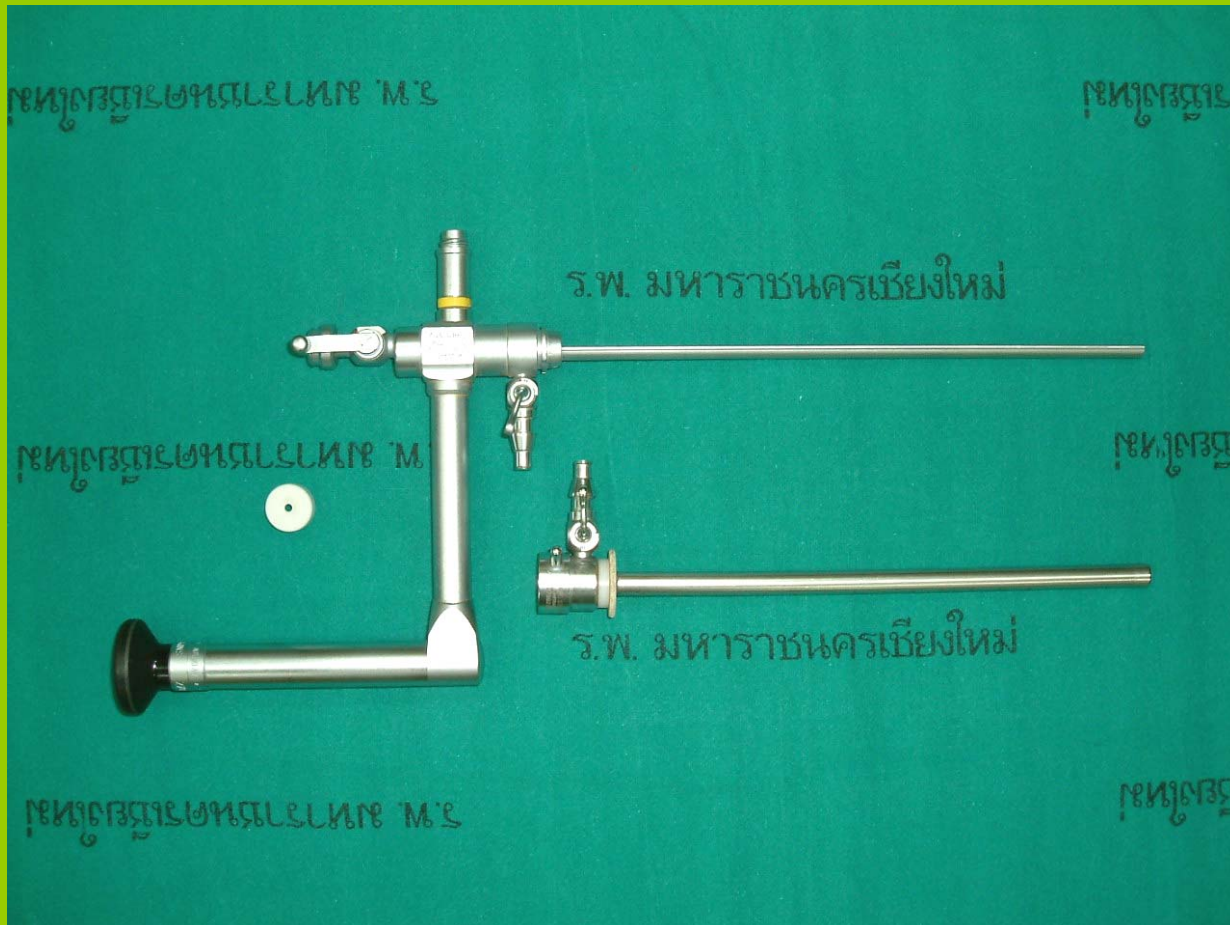
Amplatz dilators



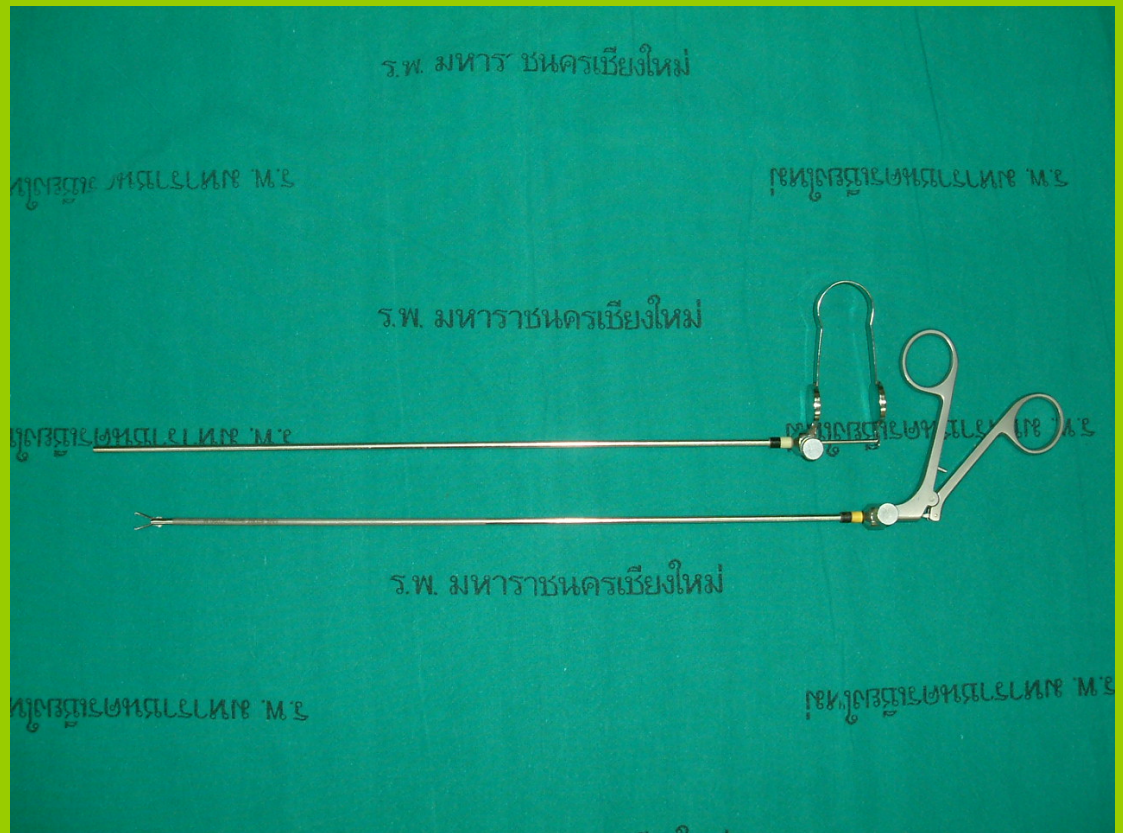
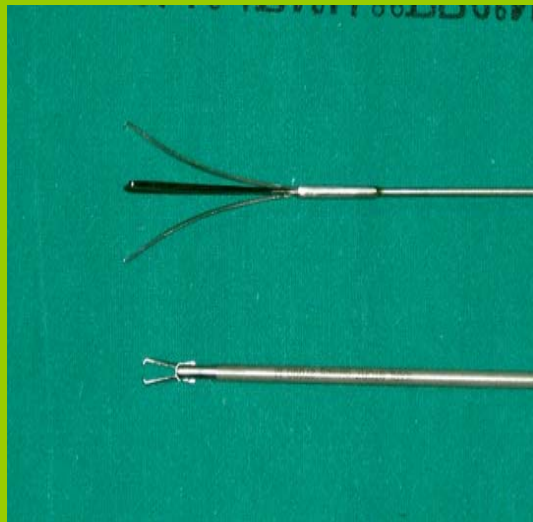
Dilators



PCN scope with len 0°



Grasping forceps



Camera

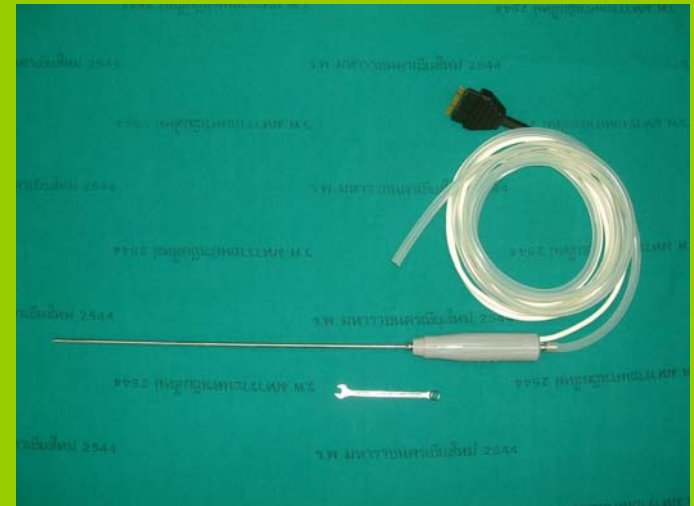

รพ. มหาวิทยาลัยเชียงใหม่ 2548

Ultrasonic lithotripsy



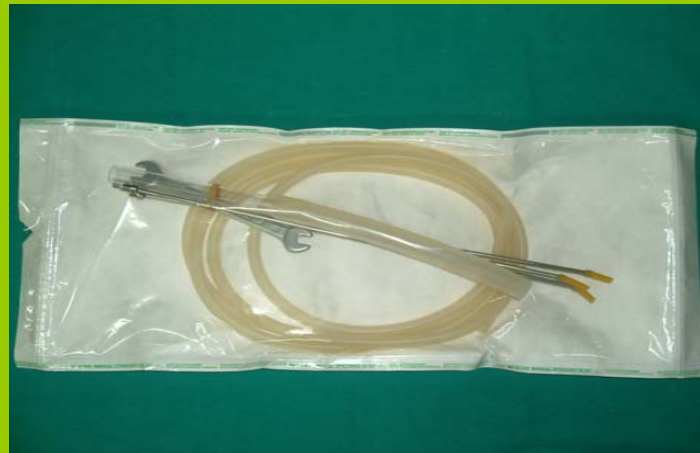Probe for Ultrasonic lithotripsy



Ultrasonic lithotripsy



Probe for Ultrasonic lithotripsy



Lithoclast



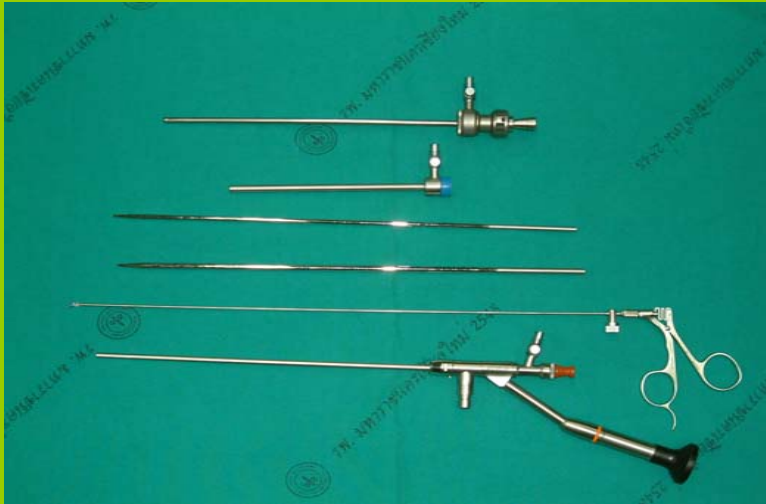Probe for Lithoclast



Slotted cannula + Flexible guide rod

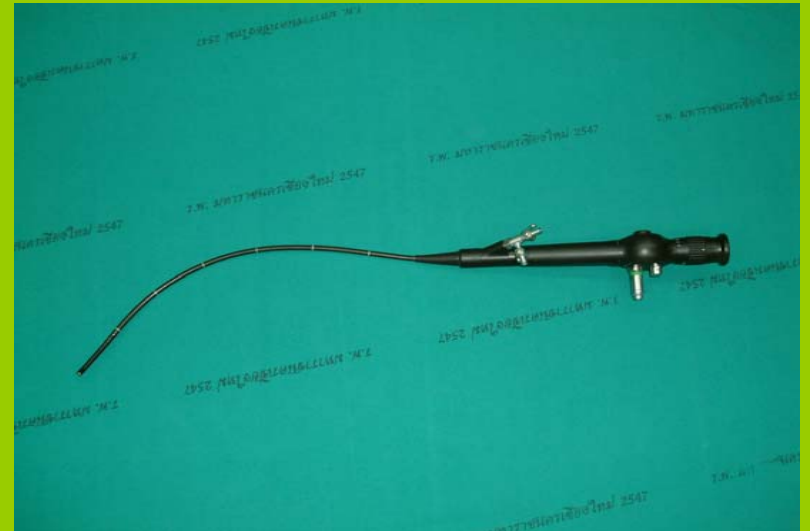

Instrument

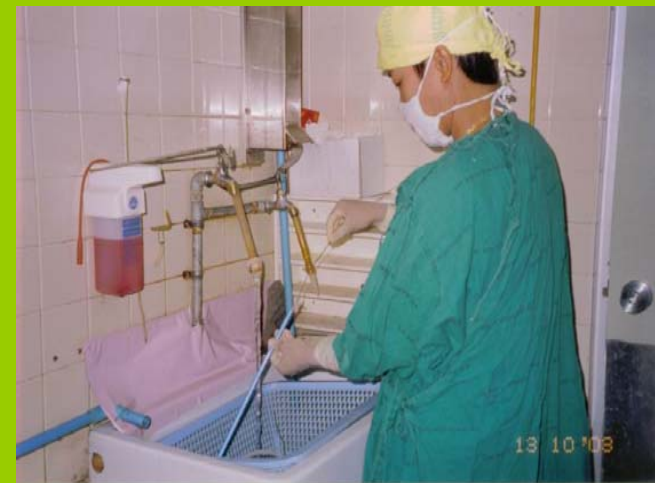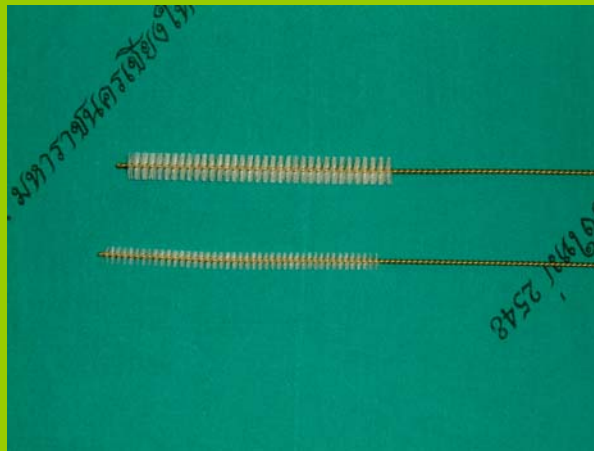


Mini scope

Flexible scope



Maintenance





การดูแลหลังผ่าตัด

- การดูแลผู้ป่วยระยะ 24 ชั่วโมงแรก
 - สัญญาณชีพ แผล ปวด ที่อธิบาย
 - Lap , chest X-rays




การดูแลหลังผ่าตัด

- การดูแลผู้ป่วยระยะ 24 - 48 ชั่วโมง
 - สัญญาณชีพ
 - ภาวะแทรกซ้อน
 - การติดเชื้อ
 - เลือดออก
 - มีลมในช่องปอด



การแนะนำก่อนกลับบ้าน

- รับประทานอาหารครบถ้วน งดเค็ม
- พักผ่อนให้เพียงพอ
- ถ้ามีอาการผิดปกติให้มาพบแพทย์เช่น ปัสสาวะ
ไม่ออก มีไข้ ปวดเจ็บบริเวณแผล



Percutaneous Nephrolithotomy : PCNL

เป็นการผ่าตัดเอานิ่วออกจากไตโดยการส่องกล้อง
ผ่านรูผิวหนังบริเวณเอว โดยการเจาะที่ไต ขยาย
แผล ส่องกล้องแล้วคีบนิ่วออกมา เป็นการผ่าตัดที่
ได้ผล ปลอดภัย แผลผ่าตัดที่เล็ก ใช้เวลาในการ
นอนโรงพยาบาลน้อย

gettyimages™

no work Lets play

